

**TINJAUAN PUSTAKA****NERVE AND TENDON GLIDING EXERCISE SEBAGAI INTERVENSI NONMEDIKAMENTOSA PADA CARPAL TUNNEL SYNDROME**Pertiwi Permata Putri<sup>1</sup>**ABSTRAK**

**Pendahuluan :** *Carpal tunnel syndrome* (CTS) merupakan penyakit yang sering dijumpai di kalangan pekerja. Prevalensi CTS pada populasi umum sebesar 1-5%, sementara pada populasi pekerja sebesar 5-21%. Penatalaksanaan CTS dapat berupa konservatif, meliputi medikamentosa dan nonmedikamentosa, dan dapat berupa operatif. Intervensi konservatif dapat menjadi pilihan karena pertimbangan biaya yang lebih murah dan mudah dilakukan. *Nerve and tendon gliding exercise* menjadi salah satu intervensi yang banyak digunakan dalam penanganan CTS secara konservatif.

**Pembahasan :** CTS merupakan kumpulan gejala seperti nyeri, kesemutan, dan baal yang dirasakan khususnya pada daerah yang dipersarafi nervus medianus pada tangan dan pergelangan tangan. Kejadian tersebut diduga akibat kompresi, iritasi, atau terperangkapnya nervus medianus saat melewati terowongan karpal di pergelangan tangan. Beberapa kepustakaan terkini menyatakan *nerve and tendon gliding exercise* sebagai intervensi alternatif dalam penanganan CTS secara konservatif. *Nerve and tendon gliding exercise* adalah program latihan mobilisasi sendi dan tendon yang dapat diterapkan dengan melakukan beberapa gerakan pada tangan dan pergelangan tangan. Program latihan ini berlangsung 3-4 minggu atau dapat berubah sesuai hasil perbaikan gejala. Latihan ini bertujuan mengurangi tekanan pada nervus medianus di pergelangan tangan dengan mengembalikan struktur anatomis tersebut ke posisi semula sehingga adhesi kompresi di dalam terowongan berkurang dan gejala CTS berangsur hilang.

**Simpulan:** *Nerve and tendon gliding exercise* dapat menjadi alternatif intervensi konservatif pada CTS dengan pertimbangan biaya yang lebih murah dan mudah diterapkan.

**Kata kunci:** *Carpal tunnel syndrome, nerve and tendon gliding exercise, intervensi nonmedikamentosa*

**NERVE AND TENDON GLIDING EXERCISE AS NONMEDICAL INTERVENTION FOR CARPAL TUNNEL SYNDROME****ABSTRACT**

**Introduction:** Carpal tunnel syndrome (CTS) is a disease that is often found among workers. The prevalence of CTS is 1-5% in the general adult population and 5-21% in workin-population. Management of CTS can be conservative, including medical and non-medical intervention, and can be operative intervention. Conservative intervention can be an option because of cost-effective and practical considerations. Nerve and tendon exercise is one of alternative intervention that is widely used in the conservative management of CTS.

**Discussion:** CTS is a collection of symptoms such as pain, tingling, and numbness felt in the hands and wrist which is innervated by median nerve. These symptoms occur due to the compression, irritation, or trapping of median nerve in carpal tunnel on the wrist. Recent literatures state that nerve and tendon gliding exercise is effective as an alternative intervention in CTS conservative management. Nerve and tendon gliding exercises are joint and tendon mobilization exercise program by doing some movements of the hands and wrist. This exercise lasts 3-4 weeks or can be changed according to the improvement of the symptoms. This exercise reduces pressure on the median nerve over the hand by moving this anatomical structure to its original position, so that the compression and adhesion in the tunnel decreased and symptoms gradually disappear.

**Conclusion:** Nerve and tendon gliding exercise can be an alternative conservative intervention for CTS as it is cost-effective and practically easy to done by the patient.

**Keywords:** Carpal tunnel syndrome, nerve and tendon gliding exercise, nonmedical intervention

Korespondensi: Pertiwi Permata Putri, alamat Kemiling, Bandar Lampung, HP 082307446699, e-mail pertiwi.permata@gmail.com

**PENDAHULUAN**

Salah satu penyakit muskuloskeletal yang sering dijumpai terutama di kalangan pekerja adalah *carpal tunnel syndrome* (CTS).<sup>1</sup> *Carpal tunnel syndrome* merupakan kumpulan gejala seperti nyeri, kesemutan, dan baal pada pergelangan tangan yang terjadi akibat kompresi persisten nervus medianus saat melewati terowongan karpal di pergelangan tangan.<sup>2</sup> Prevalensi CTS sebesar 1-5% pada populasi umum dewasa dengan insidensi 329 kasus per 100.000 jiwa per tahun dan sebesar 5-21% pada populasi pekerja.<sup>3,4</sup> Kejadian CTS banyak terjadi pada rentang usia 40-60 tahun dengan rasio pria

berbanding wanita sebesar 1:3-5. Sekitar 50% CTS adalah CTS bilateral, bila unilateral biasanya pada tangan dominan.<sup>5</sup> Di Indonesia, prevalensi CTS akibat kerja belum diketahui secara pasti karena masih sangat sedikit diagnosis penyakit akibat kerja yang dilaporkan. Penelitian pada pekerjaan dengan risiko tinggi penggunaan pergelangan tangan dan tangan didapatkan prevalensi CTS antara 5,6% sampai dengan 15%.<sup>6</sup>

*Carpal tunnel syndrome* sering dikaitkan dengan faktor biomekanis akibat kerja. Patogenesis terjadinya masih belum dipahami secara jelas, tetapi beberapa gejala yang timbul berkaitan dengan

<sup>1</sup>Program Profesi Dokter, Fakultas Kedokteran, Universitas Lampung

kompresi nervus medianus akibat pekerjaan yang memicu cedera pergelangan tangan.<sup>[7]</sup> Terdapat hubungan antara kejadian CTS dengan gerakan repetitif pergelangan tangan pada pekerja industri. Komorbid lain meliputi kehamilan, diabetes, hipotiroid, dan obesitas.<sup>[8]</sup>

Selain menyebabkan gejala fisik yang mengganggu, CTS juga berdampak pada psikologi dan ekonomi penderitanya.<sup>[8]</sup> Carpal tunnel syndrome dilaporkan memakan biaya pelayanan kesehatan sangat besar di Amerika Serikat dan juga menimbulkan kerugian di bidang industri, seperti biaya kompensasi akibat absen bekerja, kerugian produksi, penurunan produktivitas, serta disabilitas pekerja. Dalam kurun 18 bulan setelah didiagnosis CTS, sebanyak 18% pasien CTS berhenti dari pekerjaannya karena masalah psikologis dan fisik.<sup>[4]</sup>

Penatalaksanaan CTS dapat berupa intervensi konservatif meliputi medikamentosa dan nonmedikamentosa. Sementara pada kasus berat, dapat dipertimbangkan tatalaksana operatif.<sup>[9]</sup> Berdasarkan data, mayoritas penderita CTS berada pada populasi pekerja dibandingkan populasi umum, sehingga dalam penanganannya perlu dipertimbangkan modalitas terapi yang sesuai dengan status ekonomi para pekerja.<sup>[4],[10]</sup> Intervensi konservatif dapat menjadi pilihan karena pertimbangan biaya yang lebih murah dan mudah dilakukan. Dari beberapa intervensi konservatif, *nerve gliding exercise* menjadi salah satu yang populer dan banyak digunakan sejak tahun 1990 dalam penanganan CTS.<sup>[11]</sup>

Beberapa studi terkini melaporkan hasil yang memuaskan dari penerapan mobilisasi neurodinamik atau disebut *nerve gliding exercise* sebagai terapi konservatif CTS. Efek biomekanis terapi ini diduga dapat mengembalikan mobilitas neural dengan cara mengurangi edema serta adhesi pada terowongan karpal.<sup>[9]</sup>

## PEMBAHASAN

### **Carpal Tunnel Syndrome**

*Carpal tunnel syndrome* merupakan kumpulan gejala seperti nyeri, kesemutan, dan baal yang dirasakan pada tangan, pergelangan tangan, serta lengan bawah.<sup>[2],[8]</sup> Kejadian tersebut diduga akibat kompresi, iritasi, atau terperangkapnya nervus medianus saat melewati terowongan karpal di pergelangan tangan. Terowongan karpal adalah ruang anatomis yang dikelilingi oleh tulang-tulang karpal di bagian dorsal dan retinakulum fleksorum pada bagian volar. Hal ini menyebabkan reduksi volume ruang atau meningkatkan tekanan di dalam ruang sehingga timbul gejala-gejala tersebut.<sup>[8]</sup>

*Carpal tunnel* atau terowongan karpal adalah suatu ruangan tertutup yang pada tiga sisinya dibatasi oleh tulang-tulang karpal, dan keempat dibatasi oleh *flexor retinaculum*, sehingga volume ruangan ini relatif konstan sekitar 5 mL, dengan ruang yang kecil untuk ekspansi maupun adanya pembengkakan. Ruang ini sendiri dilewati oleh 9 tendon dan nervus medianus. Tendon didalamnya meliputi empat tendon *flexor digitorum superficialis*, empat *flexor digitorum profundus* dan tendon *flexor pollicis longus*. Bagian dorsal disusun oleh tulang triquetrum, hamatum, capitatum, dan scaphoid. Bagian permukaan volar tersusun dari tiga struktur yang membentuk *flexor retinaculum*, meliputi *deep forearm fascia*, *transverse carpal ligament*, dan

*aponeurosis distal* yang membagi otot tenar dan hipotenar. Pada bagian proximal dan distal terowongan, terdapat suatu jalan keluar namun sinovial pada kedua akhir tersebut membentuk kompartmen tertutup. Ketika tekanan dalam kompartmen meningkat diatas ambang batas, maka aliran darah menurun menyebabkan gangguan pada nervus medianus dan parestesia pada bagian yang dipersarafi.<sup>[12]</sup>

Nervus medianus menyuplai sensoris pada bagian radial jari ke 3 dan 5, otot tenar, dan lumbrikal dari jari tengah dan jari manis. Nervus *palmaris cutaneous* yang merupakan cabang dari nervus medianus mempersarafi fleksi dari otot *pollicis longus* dan *flexor carpi radialis* dan berjalan superfisial terhadap *flexor retinaculum*. Nervus ini kemudian bercabang ke lateral menyuplai sensasi pada bagian volar ibu jari dan cabang medial menyuplai sensasi pada sisi radial dari telapak tangan. Bagian yang dipersarafi oleh nervus medianus ini akan berkaitan dengan keluhan yang dialami oleh penderita CTS. Anatomi terowongan karpal dapat dilihat pada Gambar 1.

Pada beberapa penelitian, kejadian CTS sering dikaitkan dengan pekerjaan. Hal tersebut sesuai dengan prevalensi CTS pada populasi pekerja yang lebih tinggi dibandingkan populasi umum. Menurut penelitian Gorsche *et al.*, prevalensi CTS pada buruh pengemas daging adalah sebesar 5-21% sementara pada populasi umum sebesar 1-5%.<sup>[4]</sup> Beberapa faktor risiko terkait kerja dari CTS dapat berupa; pekerjaan yang banyak menggunakan pergelangan tangan, bekerja dengan cepat, gerakan berulang dengan kekuatan, tekanan pada otot, getaran, suhu, postur kerja yang tidak ergonomis, dan lain-lain.<sup>[13],[14]</sup> Hagberg *et al.* menyatakan paparan beban fisik seperti gerakan repetitif dan genggaman tangan yang kuat merupakan faktor risiko utama CTS.<sup>[15]</sup> Sementara faktor risiko lain yang juga berperan pada kejadian CTS adalah jenis kelamin, umur, indeks massa tubuh, merokok, status kehamilan.<sup>[13]</sup>

Kriteria diagnosis untuk CTS menurut *The National Institute of Occupational Safety and Health (NIOSH)*, yaitu (1) gejala sugestif: parestesia, hipoestesia, nyeri atau rasa tebal yang mengenai paling tidak sebagian dari distribusi saraf medianus pada tangan; (2) ditemukan satu/lebih hasil pemeriksaan tanda Tinel, tanda Phalen atau penurunan/hilangnya sensasi terhadap *pin prick* pada distribusi saraf medianus di tangan, atau pada hasil elektrodagnostik didapatkan disfungsi saraf medianus saat melalui terowongan karpal; dan (3) adanya bukti hubungan akibat kerja. Peran elektrodagnostik juga berguna untuk konfirmasi diagnosis pada penderita yang dicurigai menderita CTS dan untuk menyingkirkan neuropati lainnya.<sup>[14]</sup>

Penatalaksanaan CTS dapat dikelompokkan menjadi dua yaitu terapi konservatif dan operatif. Terapi konservatif diberikan pada penderita CTS ringan sampai sedang dengan gejala yang intermiten. Pilihan terapi konservatif dapat berupa terapi medikamentosa dengan menggunakan kortikosteroid, analgesik, dan obat-obatan lainnya, sementara terapi nonmedikamentosa meliputi penggunaan *splint*, mobilisasi neurodinamik (*nerve gliding exercises*), terapi *ultrasound*, dan modifikasi gaya hidup. Terapi operatif biasanya dipertimbangkan pada penderita CTS berat dengan

gejala yang kontinyu, gangguan sensorik berat, dan/atau kelemahan motorik *thenar*.<sup>[3],[16],[17]</sup>

#### **Nerve and Tendon Gliding Exercise**

Beberapa kepustakaan terkini menyatakan *nerve and tendon gliding exercise* sebagai intervensi alternatif dalam penanganan CTS secara konservatif.<sup>[18]</sup> *Nerve and tendon gliding exercise* adalah program latihan mobilisasi sendi dan tendon yang dapat diterapkan dengan melakukan beberapa gerakan pada tangan dan pergelangan tangan. Program latihan ini berlangsung 3-4 minggu atau dapat berubah sesuai hasil perbaikan gejala. Latihan ini bertujuan mengurangi tekanan pada nervus medianus di pergelangan tangan sehingga gejala yang diakibatkan dapat berangsur membaik. Latihan ini juga membantu tendon bergeser ke posisi semula yang dapat meningkatkan *range of motion* pada sendi dan mengoptimalkan fungsi tangan penderita. Program ini dapat disertakan dengan intervensi nonmedikamentosa lain seperti *splinting* dan modifikasi gaya hidup.<sup>[19]</sup>

Menurut *American Academy of Orthopaedic Surgeons*, latihan ini dibagi menjadi 4 bagian besar, yaitu: *wrist extension stretch*, *wrist flexion stretch*, *median nerve glides*, dan *tendon glides*. Setiap bagian ini terdiri atas beberapa gerakan yang tercantum pada Tabel 1, Gambar 2, dan Gambar 3.

#### **Nerve and Tendon Gliding Exercise sebagai Intervensi Nonfarmakologis pada Carpal Tunnel Syndrome**

Berdasarkan meta-analisis oleh Kim yang mengidentifikasi 4 *randomized controlled trials* melaporkan bahwa *tendon and nerve gliding exercise* menghasilkan perbaikan signifikan pada gejala terkait CTS, meliputi keparahan gejala dan status fungsional penderita secara umum pada seluruh kelompok penelitian.<sup>[11]</sup> Sebuah tinjauan sistematis terkait mobilisasi neurodinamik yaitu *nerve and tendon gliding exercise* sebagai intervensi pada CTS melaporkan bahwa setelah melakukan latihan ini secara rutin sesuai anjuran klinisi, partisipan mengatakan gejala lebih cepat berkurang dan jarak kekambuhan nyeri semakin jarang, serta dirasakan juga fungsi tangan dan pergelangan tangan kembali optimal. Sebanyak 2 dari 3 studi yang ditinjau yang membandingkan *nerve and tendon gliding exercise* dengan intervensi konservatif lain seperti *splinting* menunjukkan hasil bahwa seluruh partisipan pada kelompok perlakuan merasakan perbaikan gejala CTS berupa nyeri yang signifikan dibandingkan kelompok pembanding. Sementara 1 studi melaporkan perbaikan gejala lebih awal pada kelompok *nerve and tendon gliding exercise* dibandingkan dengan kelompok *splinting*.<sup>[9]</sup>

*Nerve and tendon gliding exercise* dapat memaksimalkan perbaikan gejala yang ditimbulkan oleh kompresi nervus medianus di terowongan karpal dan gejala terkait tendon fleksorum yang terjadi pada pasien CTS. Ketika latihan dilakukan, terjadi *remodelling* dan peregangan pada tenosinovium di sekitar struktur terowongan karpal, hal ini mengurangi adhesi dan kompresi pada struktur di dalam terowongan karpal. Dengan kata lain, latihan ini dapat mengembalikan struktur anatomis tersebut ke posisi semula dan seharusnya sehingga adhesi kompresi di dalam terowongan berkurang dan gejala-gejala juga berangsur hilang. Efek ini juga diduga dapat meningkatkan *venous*

*return* dari nervus medianus, sehingga tekanan di dalam kanal menjadi berkurang.<sup>[20]</sup>

Walaupun hasil signifikan dilaporkan pada banyak penelitian terkini, *nerve and tendon gliding exercise* sebagai intervensi konservatif CTS masih menjadi kontroversi. Latihan ini diduga memiliki risiko bergesernya struktur anatomis terkait melewati posisi seharusnya, karena sebelum pelaksanaan latihan ini tidak diketahui secara pasti lokasi struktur yang mengalami kompresi tersebut. Efek samping yang ditimbulkan dapat berupa peningkatan tekanan pada struktur terowongan karpal yang memperburuk gejala. Hal ini dapat dicegah dengan tidak melakukan latihan secara berlebihan dan sesuai dengan anjuran sesuai kepustakaan. Pelaksanaan latihan ini juga perlu pengawasan dari dokter atau fisioterapis yang kompeten.<sup>[9]</sup>

Menurut kepustakaan, perlu menjadi perhatian bahwa tatalaksana konservatif CTS termasuk *nerve and tendon gliding exercise* dinyatakan efektif hanya pada kasus CTS ringan sampai sedang, yaitu kasus dengan gejala intermiten saja. Pada kasus berat dengan gejala yang kontinyu, gangguan sensorik berat, dan/atau kelemahan motorik *thenar*, penatalaksanaan operatif perlu dipertimbangkan.<sup>[3],[17]</sup>

#### **SIMPULAN**

*Nerve and tendon gliding exercise* dapat menjadi alternatif intervensi nonmedikamentosa yang efektif pada *carpal tunnel syndrome*. Efek biomekanis latihan ini diduga dapat mengembalikan mobilitas neural dengan cara mengurangi edema serta adhesi pada terowongan karpal. Mengingat insidensi CTS yang semakin tinggi dan berbanding lurus dengan biaya penanganan CTS yang semakin besar, diperlukan alternatif terapi yang murah dan mudah diterapkan oleh penderita CTS, salah satunya adalah *nerve gliding exercise*.

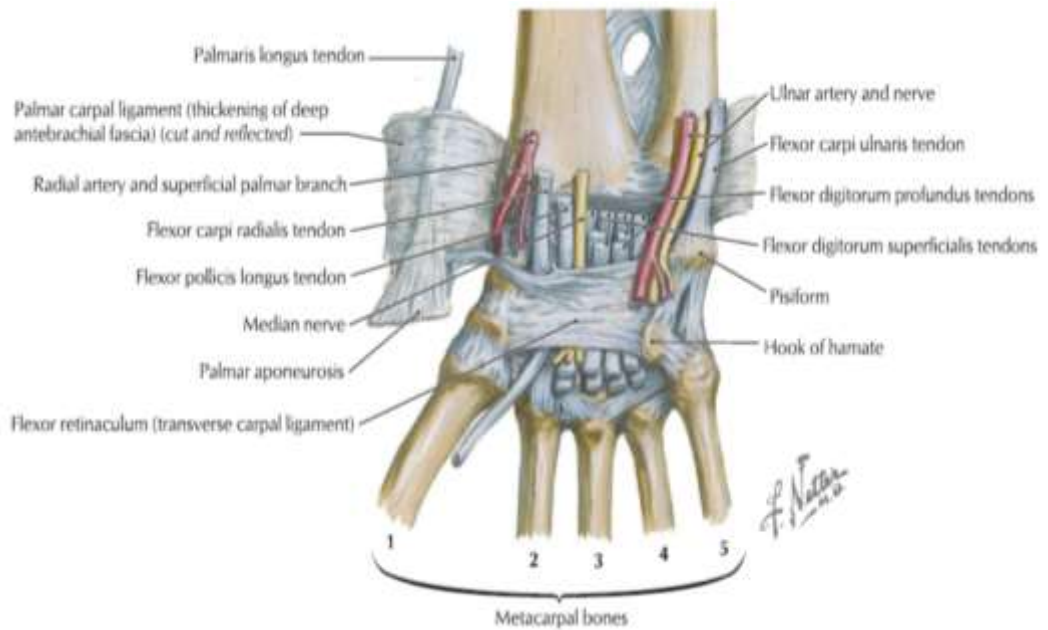
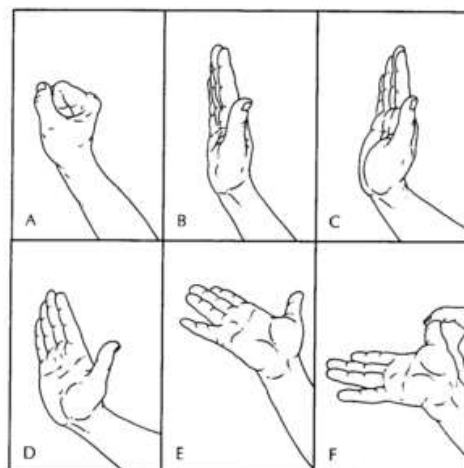
#### **Daftar Pustaka**

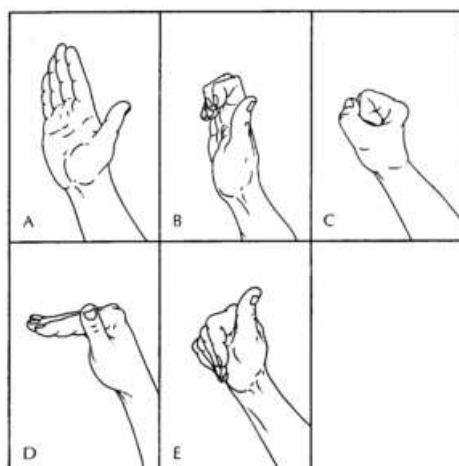
1. Jagga, V. Lehari A. Occupation and its association with carpal tunnel syndrome - A Review. *J Exerc Sci Physiother*. 2011;7(2):68–78.
2. Gangopadhyay S, Chakrabarty S, Sarkar K, Dev S, Das T, Banerjee S. An ergonomics study on the evaluation of carpal tunnel syndrome among Chikan embroidery workers of West Bengal, India. *Int J Occup Environ Health*. 2015;21(3):199–206.
3. Leblanc KE, Cestia W. Carpal tunnel syndrome. *Am Fam Physician*. 2011;83(8):952–8.
4. Dale AM, Harris-adamson C, Rempel D, Gerr F, Hegmann K, Silverstein B, et al. Prevalence and incidence of carpal tunnel syndrome in US working populations: pooled analysis of six prospective studies. 2014;39(5):495–505.
5. Tamba LMT, Pudjowidyanto H. Karakteristik penderita sindroma terowongan karpal (STK) di Poliklinik Instalasi Rehabilitasi Medik RS Dr. Kariadi Semarang 2006. *M Med Indones*. 2009;43(16):10–6.
6. Tana L. Carpal tunnel syndrome pada pekerja garmen di Jakarta. *Bul Peneliti Kesehat*. 2004;32(2):73–82.
7. Lund CB, Mikkelsen S, Thygesen LC, Hansson G-åke, Thomsen JF. Movements of the wrist and the risk of carpal tunnel syndrome: a nationwide cohort study using objective

- exposure measurements. 2019;519–26.
8. Middleton SD, Anakwe RE. Carpal tunnel syndrome. *BMJ*. 2014;349(g6437):1–7.
  9. Ballesteropérez R, Plaza-manzano G, Urracagosto A. Effectiveness of nerve gliding exercises on carpal tunnel syndrome : a effectiveness of nerve gliding exercises on carpal tunnel syndrome : a systematic review. *J Manipulative Physiol Ther*. 2016;1–9.
  10. Dale AM, Harris-adamson C, Rempel D, Gerr F, Hegmann K, Silverstein B, et al. Working populations : pooled analysis of six prospective studies. 2014;39(5):495–505.
  11. Kim S. Efficacy of tendon and nerve gliding exercises for carpal tunnel syndrome : a systematic review of randomized controlled trials. *J Phys Ther Sci*. 2015;27:2645–8.
  12. Gillig JD, White SD, Rachel JN. Acute carpal tunnel syndrome a review of current literature. *Orthop Clin NA*. 2016;47(3):599–607.
  13. Kurniawan B. Faktor risiko kejadian carpal tunnel syndrome (cts) pada wanita pemetik melati di Desa Karangcengis, Purbalingga. *J Promosi Kesehat Indones*. 2008;3(1).
  14. Katz J, Barry P, Simmons. Carpal tunnel syndrome. *N Engl J Med*. 2002;346(23):1807–12.
  15. RM vanRijn, Huisstede B, Koes B, Burdor A. Associations between work-related factors and the carpal tunnel syndrome : a systematic review. *Scand J Work Env Heal* 2009;35(1)19–36. 2009;35(1):19–36.
  16. Rosenbaum, Ochoa. Carpal tunnel syndrome and other disorders of the median nerve. 1993;35–56, 127–61, 251–62, 233–50.
  17. O'Connor D, Marshall S MW. Non surgical treatment (other than steroid injection) for carpal tunnel syndrome (Review). *Cochrane Collab*. 2007;1:85.
  18. Atya A, Mansour WT. Laser versus nerve and tendon gliding exercise in treating carpal tunnel syndrome. *Life Science Journal*. 2011;8(2)413–20.
  19. American Academy of Orthopaedic Surgeons. Therapeutic exercise program for carpal tunnel syndrome. 2018. 1-4.
  20. Dovel S, Rothman ER, Gorman K, Olvey KM, Bartko JJ. Nerve and tendon gliding exercises and the conservative management of carpal tunnel syndrome. *J Hand Ther*. 1998;11(3):171–9.

**Tabel 1.** Repetisi dan intensitas latihan pada *nerve and tendon gliding exercise*<sup>[19]</sup>

Gerakan	Repetisi per hari	Hari per minggu
<i>Wrist Extension Stretch</i>	5 repetisi, 4 kali per hari	5-7 hari
<i>Wrist Flexion Stertch</i>	5 repetisi, 4 kali per hari	5-7 hari
<i>Median Nerve Glides</i>	10-15 kali per hari	6-7 hari
<i>Tendon Glides</i>	5-10 repetisi, 2-3 kali per hari	Bertahap sesuai toleransi pasien

**Gambar 1.** Anatomi terowongan karpal<sup>[12]</sup>**Gambar 2.** Gerakan pada *median nerve glides*



**Gambar 3.** Gerakan pada *tendon glides*